

임플란트 표면처리의 한계 극복! UV조사

I. UV조사 임플란트에 관한 문헌 고찰 / II. SLA 표면처리와 UV조사 임플란트의 임상적 차이 / III. 난케이스에서 UV조사 임플란트의 활용 / IV. 가이드 시술에서의 UV임플란트의 활용

IV. 가이드 시술에서의 UV임플란트의 활용

UV 조사에 의한 임플란트 표면의 개질 변화는 ①임플란트 표면의 탄화수소 등 유기물을 제거하고 ②소수성이던 표면을 초친수성으로 전환하며 ③음에서 양으로의 표면 전하의 변화를 유도함으로써 증가된 단백질의 흡착뿐만 아니라 조골세포의 부착, 증식 및 분화에 의해 세포 친화성 계면이 형성되어 빠른 골융합과 높은 BIC(Bone to Implant Contact)를 유도하게 된다.

따라서 UV 조사임플란트는 그 동안 제한적으로 접근할 수 밖에 없었던 난케이스에 대한 해결책으로 주목받고 있으며, Surgical Guided Surgery를 활용한 Immediated Restoration 케이스에서도 적극적인 활용이 요구된다.

IV. 가이드 시술에서 UV임플란트의 활용

임상가에서 최근 가장 핫한 이슈 중의 하나는 Digital Guided Surgery이지 않을까 생각한다. 주변 임상가들 사이에서 많은 활용과 진료 영역 확대를 위한 솔루션으로 Digital Guided Surgery가 제시되고 있다. 예전부터 임플란트 식립의 기준점을 잡기 어려운 다수의 치아가 상실된 케이스의 솔루션으로 제시되어 왔던 가이드 시술은 기대보다 낮은 정확성과 오랜 딜리버리 기간, 비용 부담, 그리고 특정 케이스에 한정된 사용으로 임상가에게는 큰 호응을 얻지 못하다가, 최근 몇 년 전부터 디지털 영상 기술(장비)의 발전으로 많은 제약이 해결됨으로써, 새로운 진료 영역의 확대를 이뤄내고 있다.

[Digital Guided Surgery의 임상에서의 효용]

① 예측가능성

CBCT 및 구강스캐너 등의 디지털 영상장치를 통한 데이터를 기반으로 3D 모의시술을 통한 정밀 진단이 가능하고 실제 시술 결과를 미리 예측할 수 있다. 단순한 경험에 의하지 않고 디지털 데이터를 통한 해부학적 구조에 대한 고려를 통해 임플란트 시술의 성공률을 높일 수 있고, 환자와의 커뮤니케이션을 원활하게 하는 원동력이 될 수 있다(Fig.1).

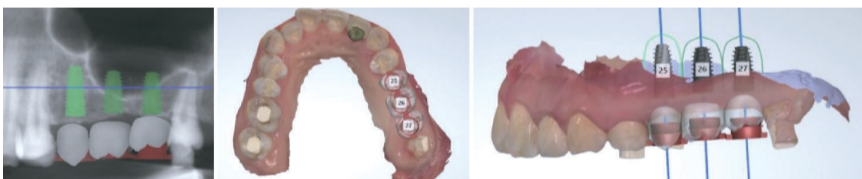


Fig. 1_ 디지털 영상장치를 통한 Data(CT Data & Intraoral Scan Data) 및 모의시술

또한 모의시술을 통해 임시보철물을 미리 제작할 수 있고, 임플란트 식립 후 즉시 보철을 세팅함으로써 심미적인 부분까지도 크게 개선할 수 있다.

② 보철 스트레스 감소(Top-Down 방식)

최근의 Digital Guided Surgery 시행을 위한 모의 시술 Software는 그림(Fig.2)과 같이 상실된 치아의 보철 위치와 크기 등을 먼저 세팅하고, 임플란트의 위치와 깊이, 각도 등을 세팅함으로써 보철 제작 및 체결에 따른 스트레스를 해결할 수 있다. Digital Guided Surgery를 하지 않은 경우에는 가끔은 의도치 않은 임플란트 식립 결과로 인해 임플란트 보철 제작 및 체결, 그리고 장기적인 사용에 대한 우려가 수반되기도 한다.

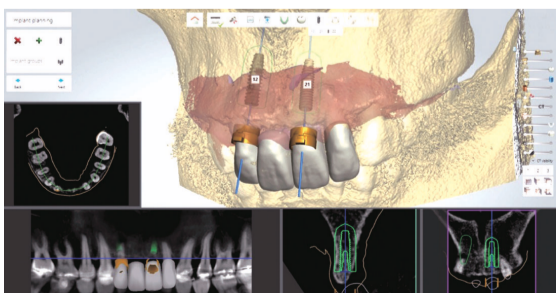


Fig. 2_ Planning Software 상에서 보철에 대한 세팅 후 임플란트 위치를 세팅할 수 있다.

③ 시술 시간의 단축

임플란트 시술을 위한 진단 과정 외에 별도의 가이드 제작을 위한 일주일 가량의 기간이 필요하지만, 이는 충분한 설명과 안내로 환자는 어렵지 않게 수용 가능하다. 일반적인 임플란트 케이스에서 가장 많은 시간이 소요되는 Suture 과정을 어느 정도 생략할 수 있다는 것만으로도 임플란트 시술에 투입되는 시술 시간을 단축시킬 수 있다.

④ 환자 만족도 증대

무엇보다 시술 동의율 및 환자의 만족도가 높기 때문에 술자의 입장에서도 마다할 이유가 없다. 일반적으로 최소절개에 의해 시술이 이뤄지기 때문에 출혈 및 붓기 등이 적고 환자의 회복 속도가 빨라 환자들의 만족도가 꽤나 높게 평가되고 있다.

[Flapless Surgery]

그동안 Flap Surgery와 Flapless Surgery에 대한 많은 상충된 견해들이 있어왔다. 이는 각각의 연구자들의 실험과 임상가들의 경험을 통해 확인된 사실에 기반하기 때문에 모두가 맞는 말이고, 옳다 그르다는 판단은 의미가 없다고 생각한다. 사실 술자도 Flapless Surgery를 선호하지는 않는 편이며, 대부분의 증례는 골상태를 직접 확인한 후 식립하는 것을 선호한다. 다만, 일반적으로 Digital Guided Surgery가 Flapless Surgery 형태로 이뤄지기 때문에 Flapless Surgery가 갖는 장점들도 임상에서는 매우 요긴하게 적용될 수 있으리라 판단된다.

① 골 흡수 예방

여러 실험과 연구를 통해 Flapless Surgery는 자연적인 골 흡수를 예방할 수 있다고 보고되고 있다. Wilderman.N 등에 의하면 Flap을 열 경우 전층 판막(Full thickness flap) 수술 후 일정 양(평균 0.5mm)의 변연골이 흡수되었다고 보고되었고, 판막을 열지 않은 Flapless surgery의 경우 이러한 골 흡수가 발생하지 않았다고 보고되었다(Fig.3).

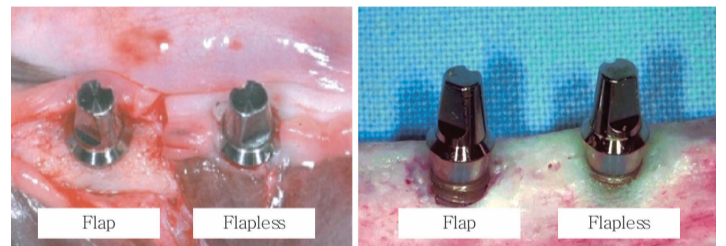


Fig. 3_ Flap Surgery(좌), Flapless Surgery(우) 후 변연골 흡수 (동물실험. 원주 세브란스병원 최병호, 정승미 교수)

② 임플란트 주위염 예방

임플란트 수술 후 치유된 주변 조직을 조직학적, 임상적으로 조사한 결과, 판막을 열지 않고 시술한 Flapless 시술에서 깊은 pocket이 형성되지 않아 치유후 임플란트 주위염에 대한 저항성이 높을 것으로 예지되었다(Fig.4 원주 세브란스병원 최병호, 정승미 교수).

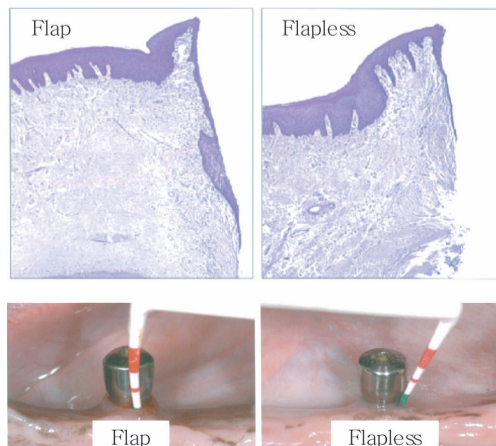


Fig. 4_ Flapless surgery(우) 후 치유된 연조직 소견과 탐침 깊이

임플란트의 제안 ④

대전 선치과병원 오민석 부장



- 조선대학교치과대학 졸업
- 조선대학교치과병원 인턴 & 레지던트
- 조선대학교치과대학원 석사
- 대한악안면성형재건외과학회 교육지도의
- 구강악안면외과 전문의
- 선치과병원 교육수련부장
- 대한구강악안면외과학회지 편집위원
- 대한구강악안면외과학회 대전지부 섭외이사

Digital Guided Surgery를 통한 예측가능한 임플란트 식립을 수행하고 Immediated Restoration 케이스에서는 무엇보다 빠른 골유착이 수반될 때 임플란트 성공률을 높일 수 있다. 따라서 Digital Guided Surgery 케이스에서는 수술 전 분석을 통해, 식립할 임플란트의 직경, 길이 등이 결정이 된 상태이기 때문에 수술시간에 맞추어 필요한 임플란트를 미리 UV조사해 두어 시간 소모를 줄일 수도 있어서 UV 조사 임플란트의 적극적인 활용이 요구된다.

[증례]

47세 남환으로 특이병력은 없었고, 기존에 쓰던 의치를 임플란트를 이용한 고정성보철로 원한다는 주소로 내원하였다. 초진 임상, 방사선 상에서 #14,33,32,31,43의 5개 치아만 잔존한 상태로 이 중 #33,43은 유지하고, 잔여 치아는 발치 및 상,하악 full mouth rehabilitation으로 계획을 수립하였다(Fig.5).

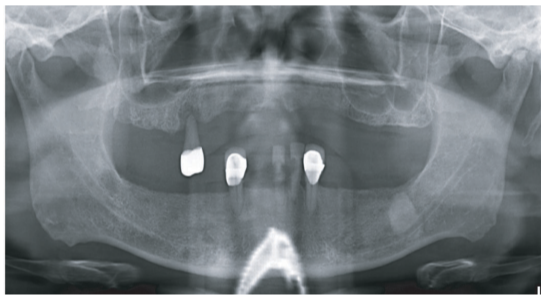


Fig. 5_ 초진 파노라마

상악은 양측 상악동 거상술을 동반하여 full arch로 식립하였고(Fig.6), 하악은 Digital Guided Surgery 분석을 시행하여 식립 위치 및 임플란트 종류를 확정된 후 수술을 진행하였다(Fig.7-1~5).

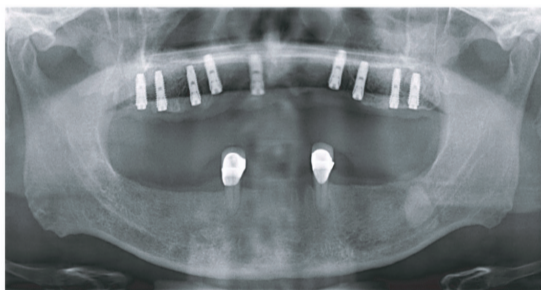
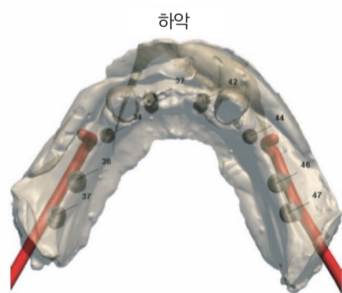


Fig. 6_ Both sinus B.G 및 상악 1차 식립후 파노라마



하악

임플란트 정보			
임플란트 위치 (FDI)	32	34	36
제조업체	DIO	DIO	DIO
유형	UF(II) 3811	UF(II) 4011	UF(II) 5011
주문번호	UF(II) 3811	UF(II) 4011	UF(II) 5011
길이,mm	11.5	11.5	11.5
직경(Ø),mm	3.8	4	5
색상	Blue	Red	Green

임플란트 정보			
임플란트 위치 (FDI)	37	42	44
제조업체	DIO	DIO	DIO
유형	UF(II) 5011	UF(II) 4011	UF(II) 4011
주문번호	UF(II) 5011	UF(II) 4011	UF(II) 4011
길이,mm	11.5	11.5	11.5
직경(Ø),mm	5	4	4
색상	Green	Red	Red

Fig. 7-1_ Digital Guide 분석자료

임플란트 정보	
임플란트 위치 (FDI)	34
제조업체	DIO
유형	UF(II) 4011
주문번호	UF(II) 4011
길이,mm	11.5
직경(Ø),mm	4
색상	Red
안전 영역-치근측 거리	2.0
안전 영역-방사상 거리	1.5

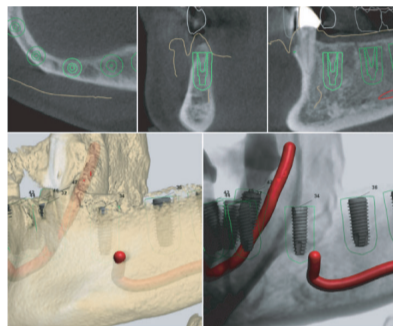


Fig. 7-2_ Digital Guide 분석자료

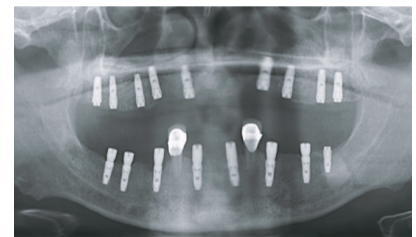


Fig. 7-3_ 하악 Digital Guided Surgery 후 파노라마

상악은 골이식 관계로 flap elevation 후 수술진행, 하악은 flapless Digital Guided Surgery 방식으로 진행하였고, DIO-UV 임플란트를 수술 20분전 미리 UV light 조사(15분간) 후 사용하였다(Fig.8-1~2).



Fig. 8-1_ UV Light 조사기



Fig. 8-2_ UV 임플란트

술 후 특이할만한 합병증 없이 하악 기준 술 후 8주차 보철을 진행하였고, 상·하악 최종 보철을 완료하였다(Fig.9-1~2). 일반 SLA 표면 대비 1개월 가량 조기에 최종 보철이 세팅되었다.

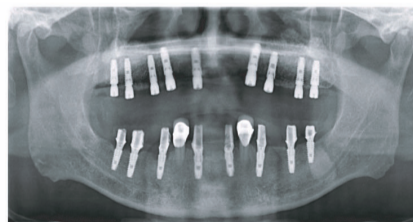

Fig. 9-1_ 보철 진행 단계 파노라마

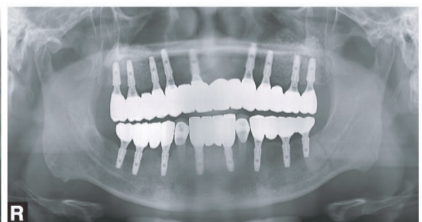

Fig. 9-2_ 최종 보철 후 파노라마

최근까지 가장 안정적이고 검증된 임플란트 표면처리 방식으로 인식되고 있는 SLA 표면도 일정한 한계를 가지고 있으며, 임상에서는 이를 SLA 표면이 갖는 한계라는 평가보다 SLA 표면처리가 갖는 원래의 기능으로 받아들이고 있는 듯하다. 결론은 임상에서 느끼는 것보다 훨씬 생체친화적이고 빠른 골융합을 유도할 수 있는 표면처리가 SLA 표면처리라는 것이다. 다만, Titanium 가공 후 일정 기간의 경과에 따라 골융합을 방해하는 탄화수소 등의 유기물이 임플란트 표면에 부착되기 때문에 그 기능이 저하될 뿐이다(일부 제품은 Titanium 가공 후 임플란트 표면과 공기의 접촉을 방지하기 위해 용액에 담귀 유통하기도 한다). 따라서 임플란트 시술 직전 임플란트 표면에 부착된 유기물을 제거함으로써 SLA 표면처리가 갖는 탁월한 생체친화적 성질을 유도할 수 있으며, 그 방안이 자외선(UV) 조사에 의한 광촉매효과이다. 이를 통해 지금보다는 골유착 치유 시간의 단축, 임플란트 주위염에 대한 저항성 강화 그리고 노화된 뼈나 임플란트 간 초기 골접촉 면적이 부족한 난케이스의 임플란트 성공률 향상 등 SLA 표면이 갖는 원래의 기능을 최적화할 수 있을 것이다.